CYTOPONCTION DU NODULE THYROIDIEN SOUS ECHOGRAPHIE

La cytoponction du nodule thyroïdien s'effectue à l'aide d'une aiguille fine.

L'échographie permet de guider la ponction en temps réel de façon très précise.

L'échographie visualise la glande thyroïde à la base du cou.

La glande thyroïde ressemble à un papillon, avec deux ailes latérales (les lobes thyroïdiens) et un corps médian (l'isthme de la thyroïde).

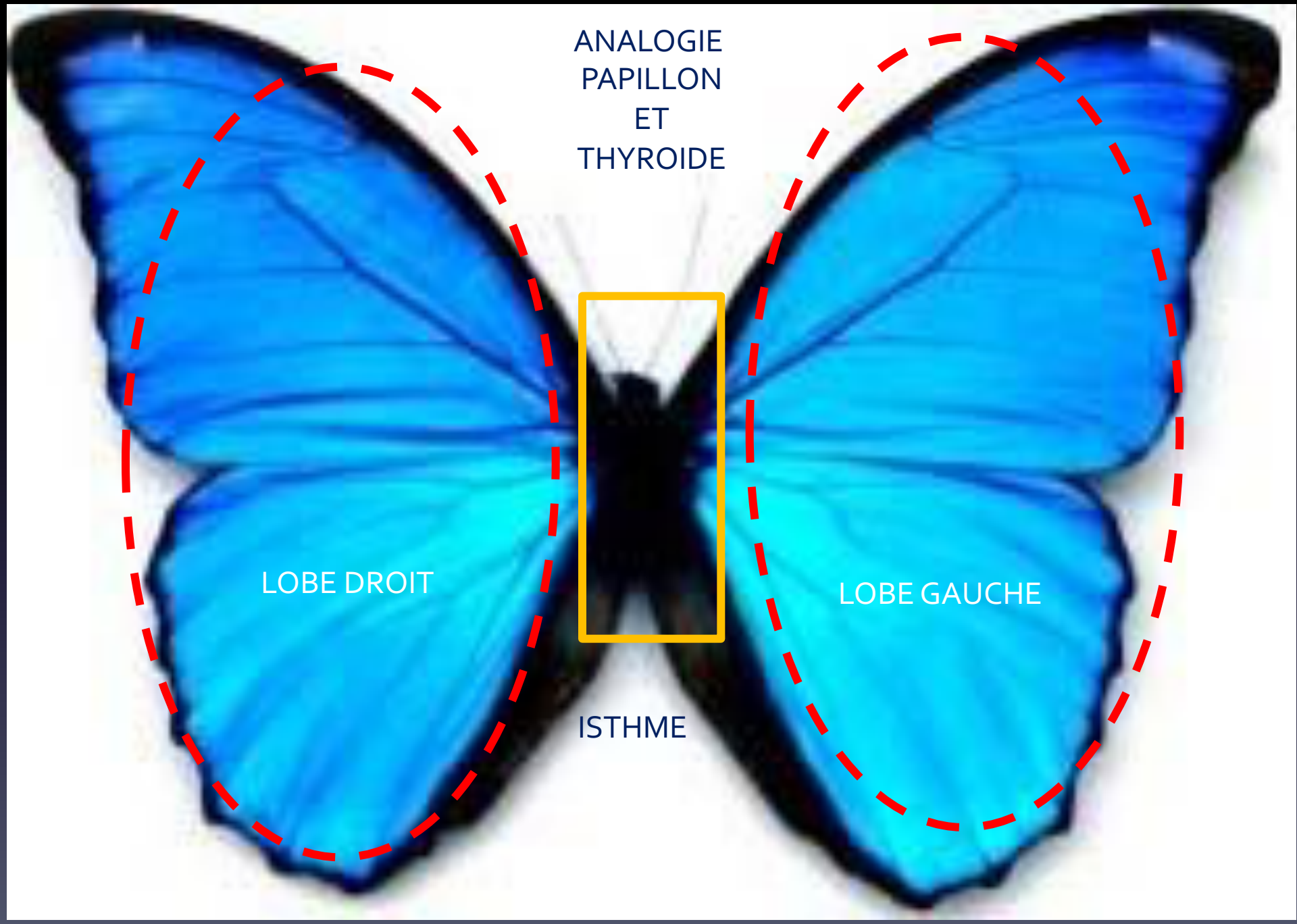
ANALOGIE
PAPILLON
ET
THYROIDE
LOBE DROIT
LOBE GAUCHE
ISTHME

L'échographie montre la portion centrale = l'isthme de la thyroïde (corps du papillon) et les deux lobes (ailes du papillon).

ISTHME

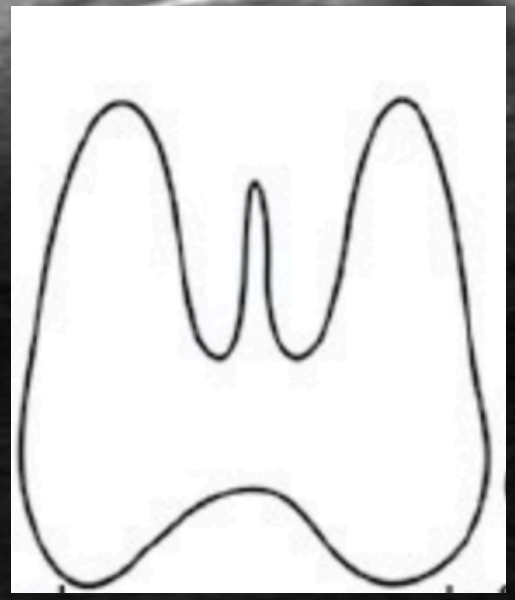

LOBE DROIT

LOBE GAUCHE

ECHOGRAPHIE AXIALE TRANSVERSE en C6

Composition de l' échographe « tableau de bord »

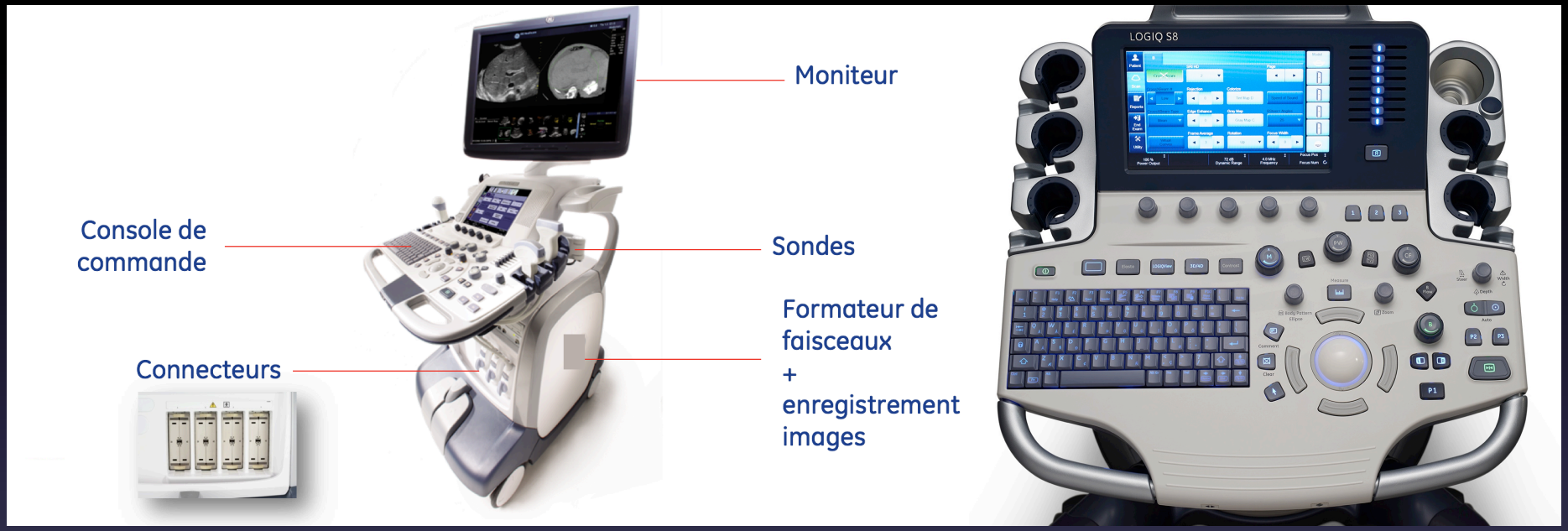

- Un panel de plusieurs sondes ou transducteurs adaptés à l'activité cervicale (ergonomie et hautes fréquences) permet une imagerie adaptée à la morphologie de la patiente, et à la taille de la glande thyroïde et du ou / des nodules à explorer.

L'échographie de la thyroïde montre l'ensemble de la glande: on voit clairement que l'le papillon a des ailes asymétriques, avec hypertrophie d'une aile (= lobe): il existe un volumineux nodule lobaire droit qu'il faut analyser et ponctionner.

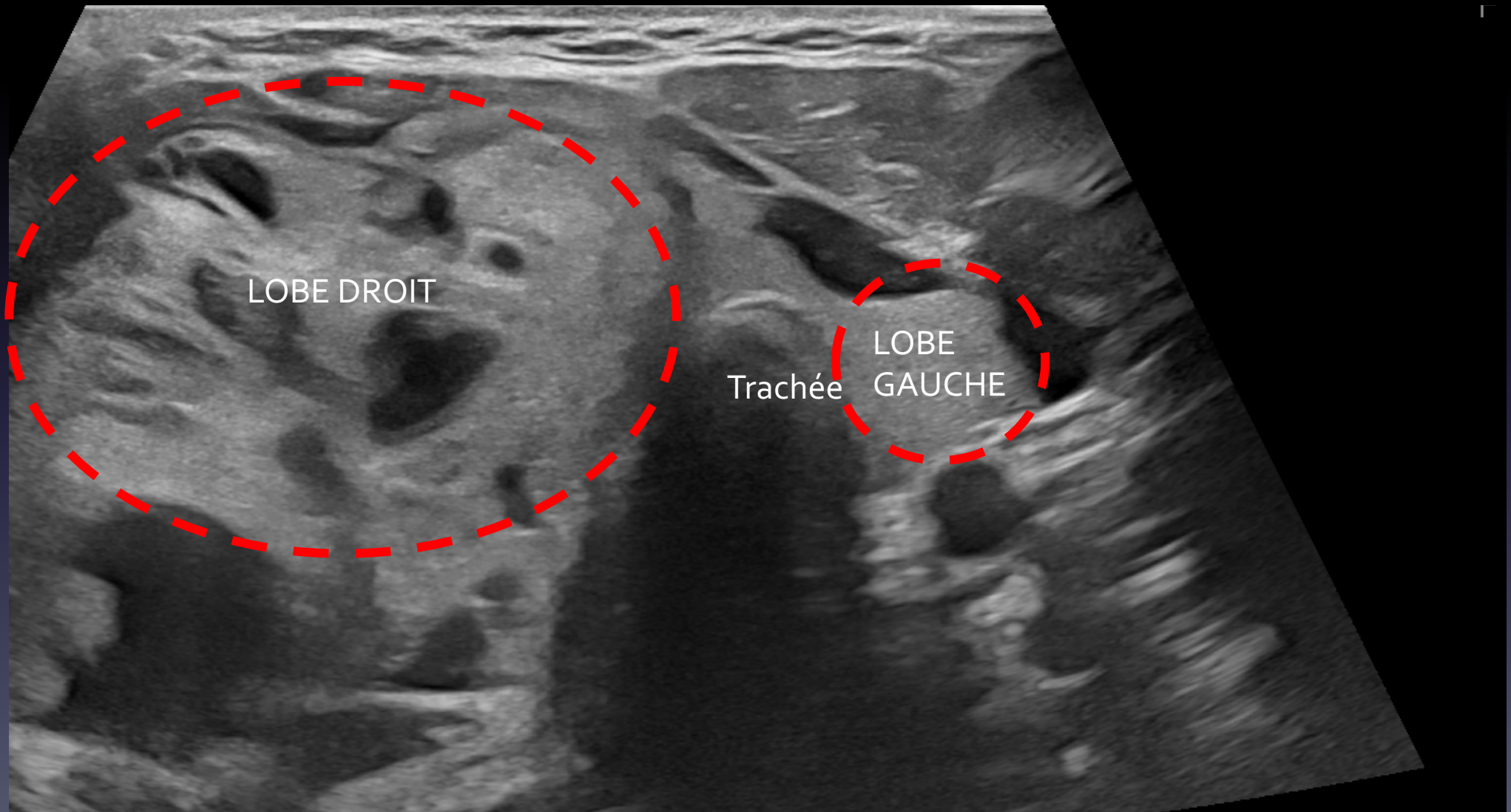

Le nodule du nodule du lobe droit thyroïdien est analysé avant d'être ponctionné.
L'aspect échographique détermine un score EU-TIRADS 4.

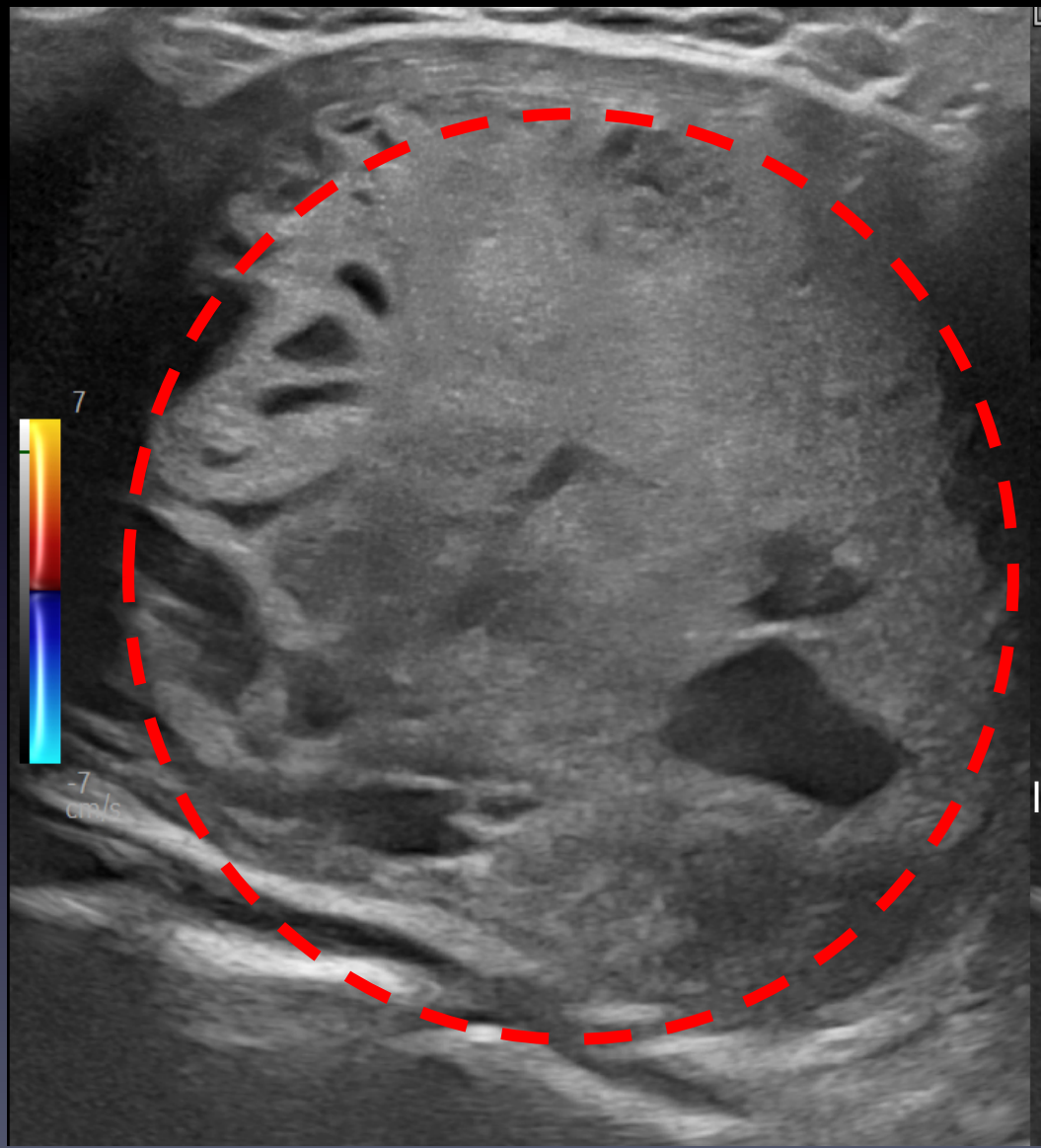

Mode Doppler couleur:
LES VAISSEAUX SONT COLORISÉS en rouge et bleu.
Ils seront évités lors de la ponction à l'aiguille fine.

LA CYTOPONCTION EST BASEE SUR
LES CARACTERES ECHOGRAPHIQUES DU NODULE
et
LE CONTEXTE

1.L' ASPECT ECHOGRAPHIQUE permet de donner le SCORE EU-TIRADS:

Plus le score EU-TIRADS est élevé, plus le risque de cancer thyroïdien est grand.

2.Le nodule thyroïdien est analysé dans les trois plans de l'espace. L'échographie détermine la taille du nodule en mm et le volume en ml.

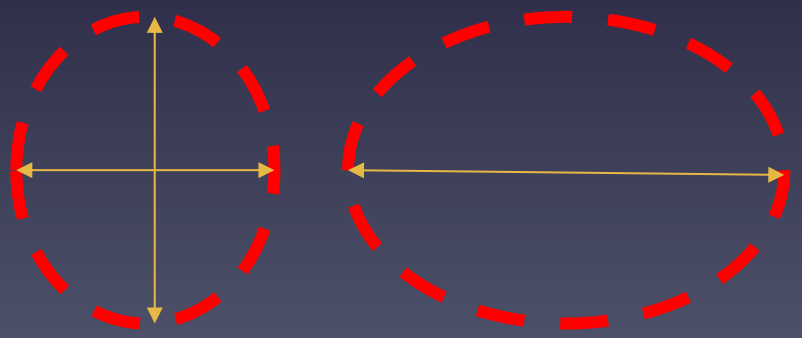

Le score EU-TIRADS échographique stratifie quantitativement le risque de malignité

SCORE EU-TIRADS	Signification	Risque de cancer
1	Examen normal	0
2	Bénin	= proche de 0
3	Faible risque	2-4%
4	Risque intermédiaire	6-17%
5	Risque élevé	26-87%

European Thyroid Imaging and Reporting Data System

Il existe 4 signes échographiques de forte suspiçion de cancer

1. Forme non ovale

plus épais que long et/ou large

2. Contours irréguliers

spiculés ou lobulés

3. Microcalcifications

4. Hypoéchogénicité marquée.

PONCTION SI	PONCTION SI
< 10mm et contexte à risque	> 10mm

Au moins 1 signe = **EU-TIRADS 5**

RISQUE DE CANCER: 26% - 87%

Le risque de malignité augmente avec le nombre de signes (1,2,3,4) présents

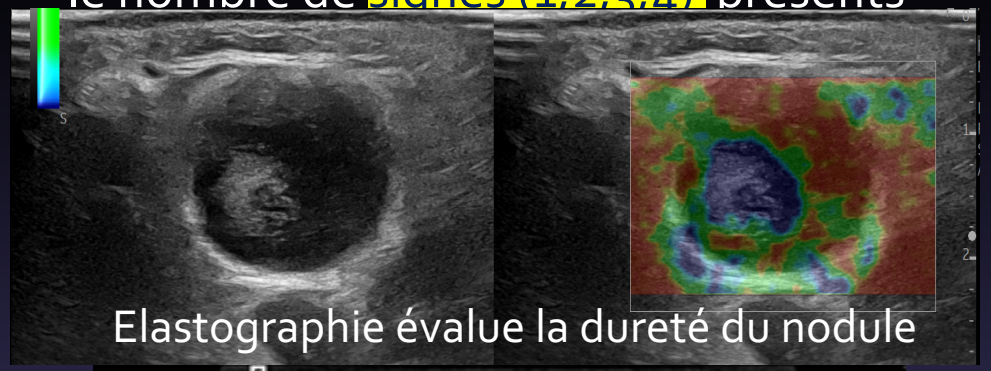

Elastographie évalue la dureté du nodule

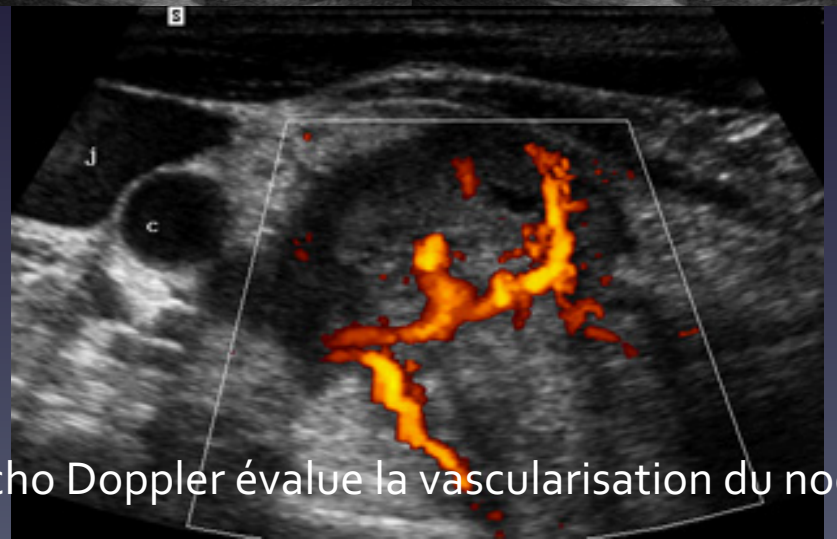

Echo Doppler évalue la vascularisation du nodule

Quand il n'existe aucun signe échographique de forte suspiçion de cancer, le score EU-TIRADS diminue

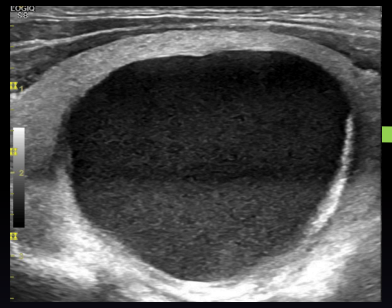

EU-TIRADS 2

Kyste, spongiforme

5% des nodules

≈ 0% des cancers

BENIN

RISQUE ≈ 0%

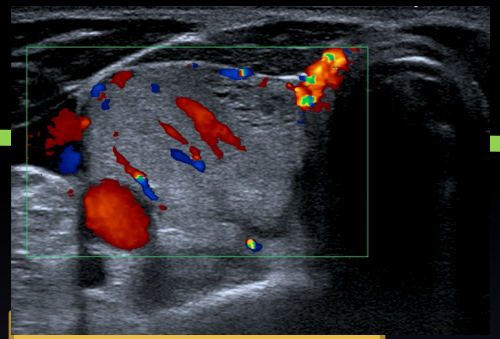

EU-TIRADS 3

Isoéchogène,Hyperéchogène

63% des nodules

< 5% des cancers

RISQUE FAIBLE

2 – 4%

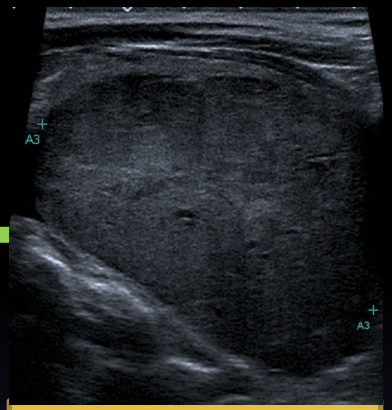

EU-TIRADS 4

Modérément hypoéchogène

27% des nodules

20 - 40% des cancers

RISQUE INTERMEDIAIRE

6- 17%

PONCTION SI	PONCTION SI	PONCTION SI
COMPRESSIF	> 20mm	> 15mm

CONTEXTE A RISQUE: on ponctionne les nodules thyroïdiens suspects de moins d'un cm s'il existe un des critères suivants:

Antécédent de radiothérapie externe dans l'enfance/ adolescence
Histoire familiale de cancer médullaire thyroïdien CMT, Néoplasie Endocrine Multiple NEM 2
Antécédent personnel ou familial de maladie de Cowden
Antécédent personnel ou familial de polypose familiale
Antécédent personnel ou familial de complexe de Carney
Antécédent personnel ou familial de syndrome de McCune-Albright
Taux de calcitonine basal élevé à deux reprises
Nodule thyroïdien accompagné d'une adénopathie suspecte
Nodule découvert dans le cadre de l'évaluation d'une métastase prévalente

INDICATIONS DE LA CYTOPONCTION
LA TAILLE DU NODULE GUIDE L' INDICATION DE LA CYTOPONCTION
En fonction du score EU-TIRADS

< 10mm	> 10mm	> 15mm	> 20mm
Score EU-TIRADS 5 si: -Juxta capsulaire -polaire supérieur -Multifocal -Age < 40ans	EU- TIRADS 5	EU- TIRADS 4 , 5	EU- TIRADS 3 à 5 Kyste simple si compressif
Contexte de Cancer Primitif: -Métastase -Ganglion suspect			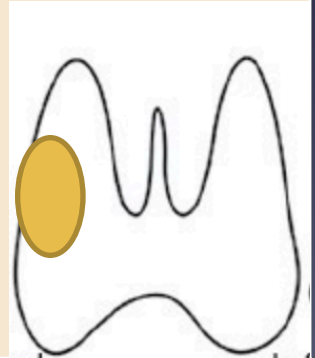

CYTOPONCTION à l' AIGUILLE FINE

Nodule à ponctionner

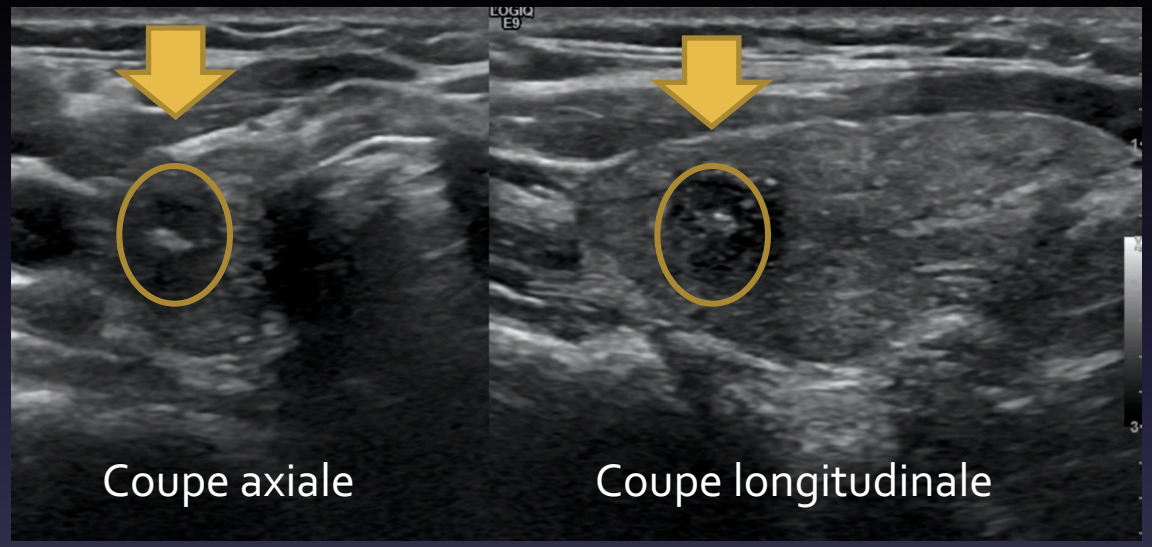

Echographie dans les deux plans de l'espace
La flèche jaune montre le nodule suspect.

Trajet de l'aiguille sous echoDoppler couleur

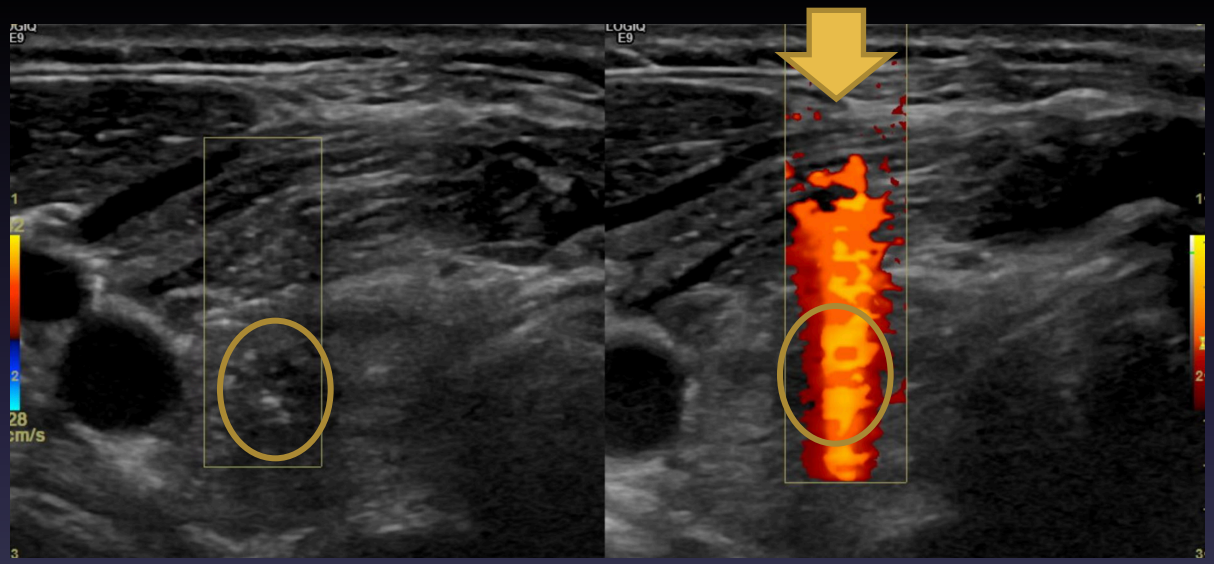

Le trajet de la ponction à l'aiguille fine est colorisé en orange en mode Doppler couleur.

RESULTATS	Plutôt Bénin	Plutôt malin
Cellules prélevées	o/+ rares	+++++++ abondantes
Colloïde	+++++++ abondante	o/+ rare

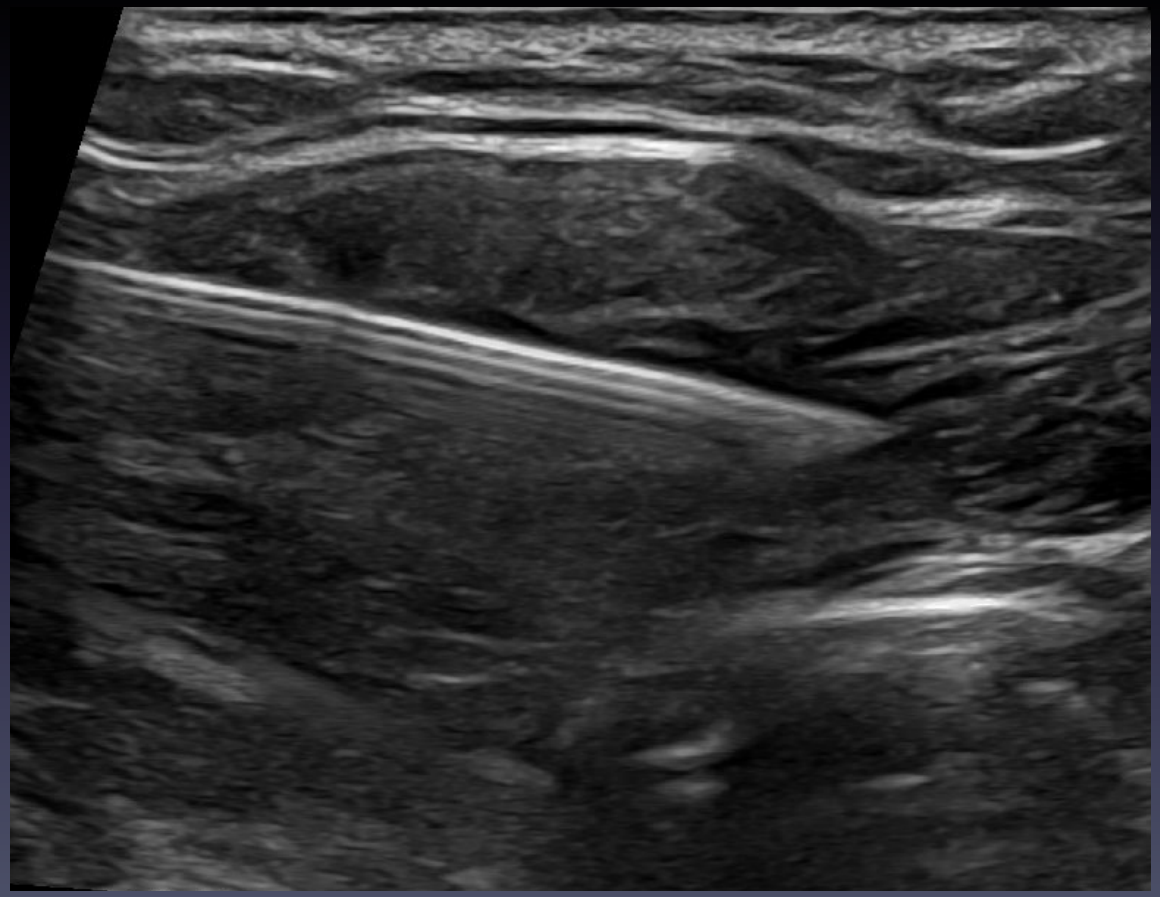

Ponction avec aiguille fine sous échographie

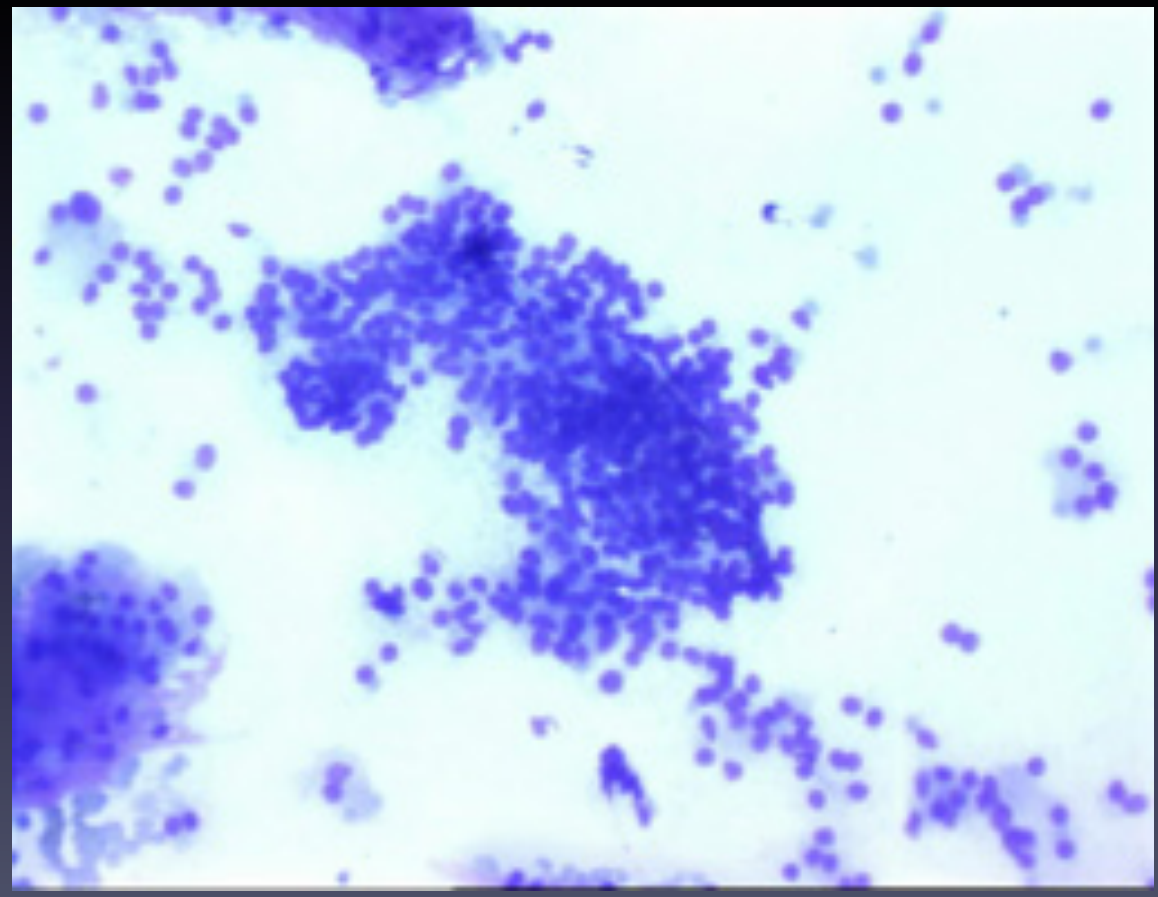

Placards de cellules prélevées, examinées sous microscope

Une conférence de consensus internationale s'est réunie à Bethesda aux États- Unis en 2010 & 2017.

Elle a élaboré un système en six groupes.

Tous les comptes-rendus de cytologie thyroïdienne doivent être fournis selon la classification de Bethesda.

À chaque groupe est associée une description cytologique, un risque de cancer et une conduite à tenir.

Catégorie diagnostique	Risque de malignité (%)8	Modalités de prise en charge
I. Non diagnostique : - Colloïde kystique pure - Prélèvement paucicellulaire Autres (gêne à l'analyse..)	5-10	Nouvelle ponction sous guidage échographique
II. Bénin : - En faveur d'un nodule vésiculaire / glandulaire bénin - En faveur d'une thyroïdite lymphocytaire, cf. contexte - En faveur d'une thyroïdite subaiguë, granulomateuse - Autres	0-3	Suivi clinique et échographique
III. Atypies de signification indéterminée / Lésion folliculaire de signification indéterminée	6-18	Nouvelle ponction, lobectomie, (Test moléculaire)
IV. Néoplasme folliculaire Néoplasme folliculaire à cellules oncocytaires	10-40	Lobectomie (Test moléculaire)
V. Suspect de malignité : - Suspect de carcinome papillaire - Suspect de carcinome médullaire - Suspect de métastase - Suspect de lymphome Autres	45-60	Thyroïdectomie ou lobectomie
VI. Malin : - Carcinome papillaire - Carcinome peu différencié - Carcinome médullaire - Carcinome indifférencié (anaplasique) - Métastase - Lymphome Autres	94-96	Thyroïdectomie ou lobectomie

Cibas ES, Ali SZ. The 2017 Bethesda System for Reporting Thyroid Cytopathology. Thyroid2017;27(11):1341-6.

Les Indications thérapeutiques sont fonction du résultat de la cytoponction (scores EU-TIRADS et BETHESDA), du volume du nodule thyroïdien, de la présence de signes compressifs et/ou esthétiques, du caractère kystique éventuel, de la volonté de la patiente, du volume tissulaire fonctionnel.

INDICATIONS CHIRURGICALES
RESULTAT MALIN OU SUSPECT B5 , B6
MACRONODULE > 40mm
Symptômes COMPRESSIFS: dysphagie, dyspnée, dysphonie, gêne cervicale
SURVEILLANCE contraignante

INDICATIONS ALCOOLISATION PERCUTANEE
NODULE KYSTIQUE BENIN BETHESDA B2 SYMPTOMATIQUE
NODULE COMPRESSIF
NODULE INESTHETIQUE
REFUS CHIRURGIE

INDICATIONS ABLATHERMIE PAR RADIOFREQUENCE
CONTRE INDICATION A LA CHIRURGIE / ANESTHESIE GENERALE
REFUS CHIRURGIE
ADENOME AUTONOME
NODULE INESTHETIQUE / COMPRESSIF
PRESERVATION DE TISSU FONCTIONNEL THYROÏDIEN